

OCORRÊNCIA DE UM NOVO CASO DE SINGAMOSE HUMANA EM SÃO PAULO, BRASIL

V. A. SANTOS (1), M. S. H. VILLELA (1) & R. G. SERRA (2)

RESUMO

Os autores relatam um caso de Singamose humana pela espécie *Syngamus laryngeus*, RAILLIET, 1899, eliminada espontaneamente durante forte acesso de tosse. A presente nota registra o 12º caso humano dessa parasitose no Brasil e o 2º em São Paulo.

UNITERMOS: Singamose humana; *Syngamus laryngeus*

INTRODUÇÃO

Espécie da família Syngamidae são parasitas do trato respiratório de aves e mamíferos, sendo o *Syngamus laryngeus* RAILLIET, 1899, a espécie mais comum nos bovinos do Brasil (TRAVASSOS, 1921 e VAZ, 1935).

Esta espécie tem sido encontrada parasitando acidentalmente as vias respiratórias do homem. (MORAES, 1947).

O primeiro caso humano de Singamose foi descrito por LEIPER em 1913, relatando a sintomatologia, que com ligeiras variáveis é a comum aos casos posteriormente referidos na literatura.

A sintomatologia observada na Singamose depende da localização do verme, que pode ser brônquica, com tosse, quadro asmático, hemoptise ou escarro hemoptóico, ou quando na faringe, os sintomas são locais: irritação, tosse, náuseas, coceiras, etc... (LENT & PENNA, 1939).

O presente trabalho tem como objetivo chamar atenção para a possibilidade deste raro parasita ser responsável por perturbações obscuras das vias respiratórias, devendo, portanto, ser levado em conta no diagnóstico diferencial,

principalmente quando condições mais frequentes são excluídas.

MATERIAL E MÉTODOS

Caso Clínico:

Paciente com 75 anos, sexo feminino, cor branca, residente na cidade de São Paulo, bairro do Horto Florestal.

Em Junho de 1983 começou a apresentar ardor, prurido e sensação de corpo estranho na garganta, acompanhada de acessos de tosse paroxística, produtivos, com eventuais escarros hemoptóicos. Havia piora destes acessos de tosse à noite, impedindo seu repouso.

Exame rinolaringológico evidenciou irritação crônica, considerada causa dos acessos de tosse e do prurido laringeano. Fez uso de medicamentos antigripais, xaropes emulsificantes, sedativos da tosse e tranquilizantes, sem qualquer benefício. Continuou com esta sintomatologia até que em novembro de 1983, durante tormentoso acesso de tosse com expectoração de grande quantidade de escarro corado, foi observado um grosso filamento "bifurcado"

(1) Seção de Parasitologia do Laboratório Fleury, Rua Cincinato Braga 282, CEP 01333, São Paulo - SP, Brasil.
(2) Departamento de Parasitologia do Instituto de Ciências Biomédicas da Universidade de São Paulo.

avermelhado e muito móvel, que lhe parecia um verme.

Recolheu o "achado" colocando-o em um frasco com álcool e trouxe para nosso laboratório, informando que o prurido e a sensação de corpo estranho haviam cessado em seguida à expulsão do verme.

Como informações complementares afirma a paciente ter hábitos alimentares normais, tendo preferência por verduras e carnes mal passadas e ser proprietária de um sítio em Taiacú, a 400 Km de São Paulo, na região de Jaboticabal. Vai frequentemente ao sítio, onde cria bovinos, suínos, ovinos, etc...

RESULTADOS

Ao exame direto notou-se ser um Nematóide de Syngamidae que, após clarificação e diafanização, foi estudado morfobiometricamente. As medidas obtidas foram as seguintes: macho 4,6 mm, fêmea 13,8 mm e o ovo 76 micras x 39 micras, concluindo-se ser um casal de *Syngamus laryngeus*, RAILLIET, 1899. (Figs 1, 2, 3, 4, 5, 6, 8, 9; 10).

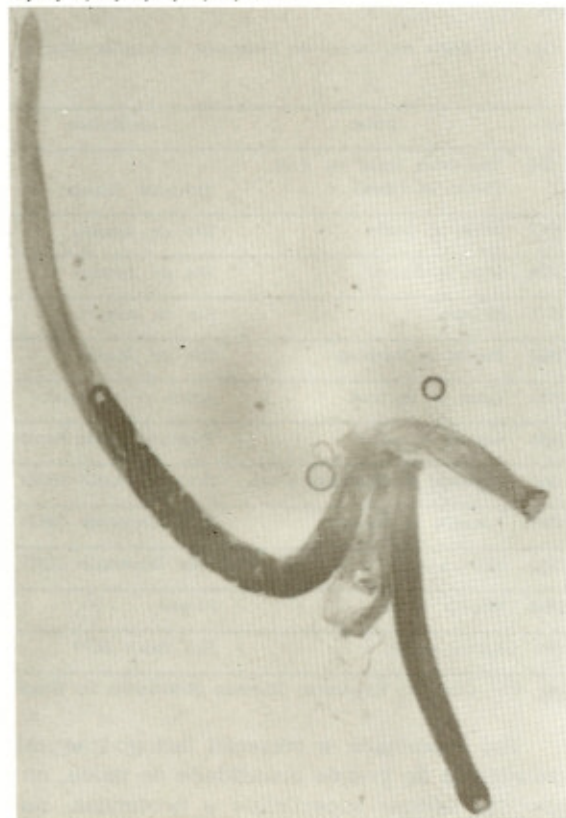


Fig. 1 — Casal de *Syngamus laryngeus* em cópula.



Fig. 2 — Extremidade anterior (cápsula bucal) do *Syngamus laryngeus* (macho).

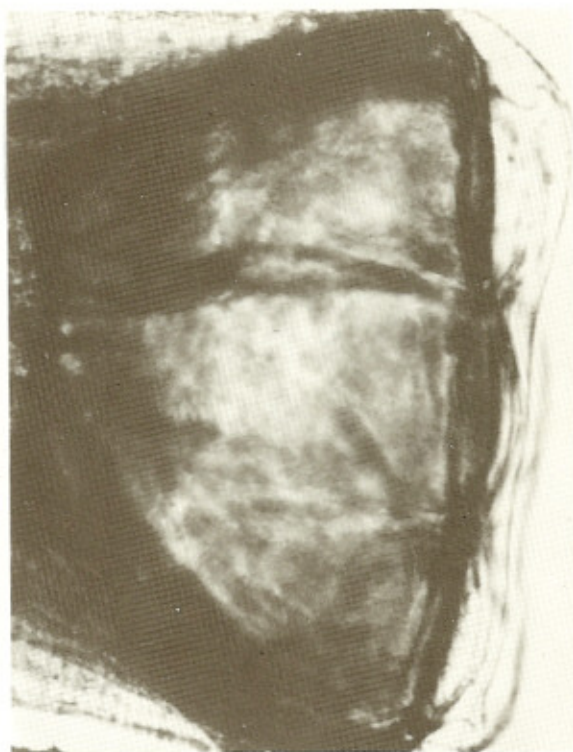

Fig. 3 — Extremidade anterior (cápsula bucal) do *Syngamus laryngeus* (fêmea).

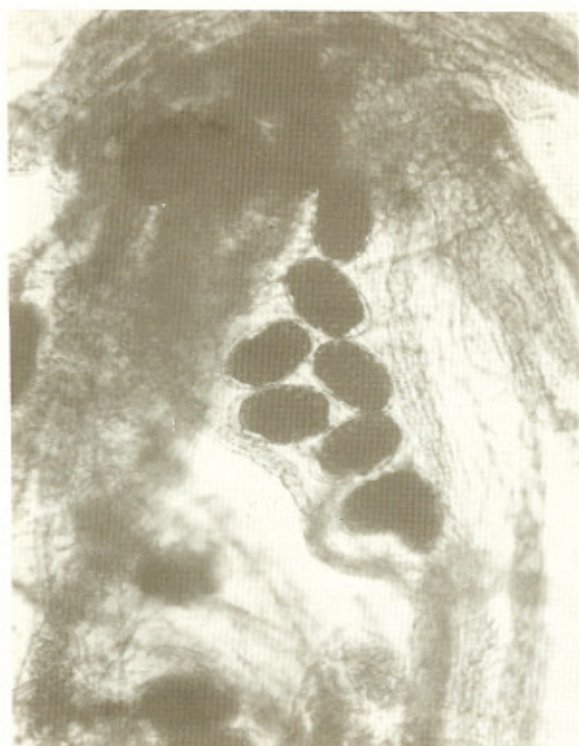

Fig. 4 — Ovos de *Syngamus laryngeus*.

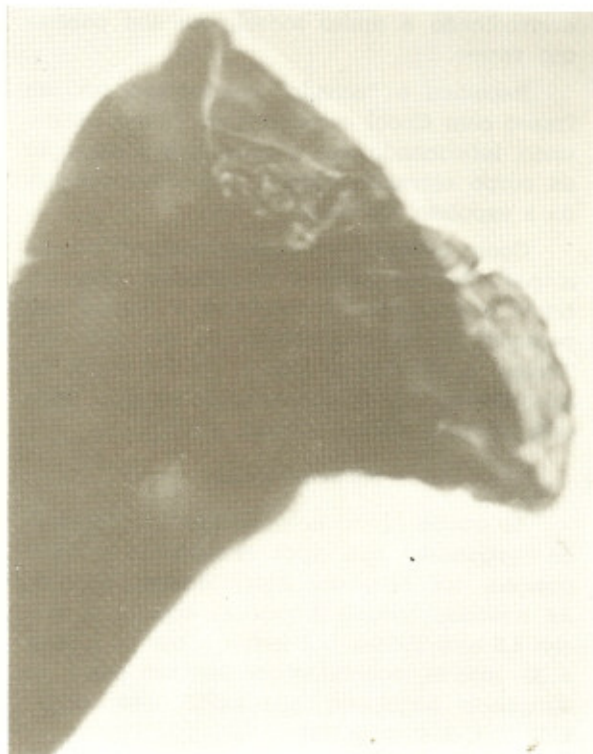

Fig. 6 — Bolsa copuladora do *Syngamus laryngeus* (macho).

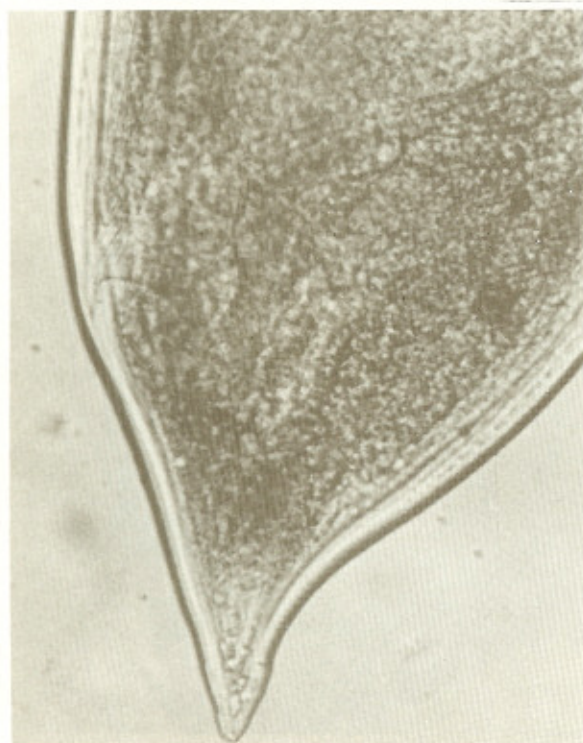

Fig. 5 — Extremidade posterior (cauda) do *Syngamus laryngeus* (fêmea).

Ano	Autor	Localidade
1921	Travassos (caso do Prof. Pirajá da Silva)	Salvador (Bahia)
1938	Mello & Mello	Rio de Janeiro
1939	Lent & Penna	Rio de Janeiro
1947	Moraes	Rio de Janeiro
1948	Passos & Barbosa	Rio de Janeiro
1951	Lima & Barbosa	Recife (Pernambuco)
1954	Amaral e col.	Tremembé (São Paulo)
1962	Machado de Mendonça e col.	Belo Horizonte (MG)
1967	Londero & Lauda	Belo Horizonte (MG)
1983	Melo e col.	Belo Horizonte (MG)
1983	Busetti e col.	Paraná
1984	Santos e col.	São Paulo (SP)

Fig. 7 — Casos de Singamose Humana observados no Brasil

Foi examinada a secreção laringo-traqueal constituída de grande quantidade de muco, numerosas células superficiais e profundas, numerosos leucócitos e algumas hemácias. A pes-

- Pernambuco. *Publ. Avuls. Inst. Aggeu Magalhães*, (1): 27-34, 1951.
10. LONDERO, A. T. & LAUDA, F. — Infecção humana por *Syngamus laryngeus*. *Hospital (Rio de J.)* 72: 1267-1268, 1967.
 11. MACHADO, O. — Sobre *Syngamus laryngeus* (caracteres dos exemplares encontrados em um caso de singamose no homem). *Bol. Inst. Vital Brasil*, (22): 61-68, 1938.
 12. MACHADO de MENDONÇA; DAVIDSON, S.; LOURES, J. de C. — Mais um caso brasileiro de singamose humana. *Atas Soc. Biol. Rio de Janeiro*, 6 (1-2): 18-20, 1962.
 13. MELLO, M. & MELLO, S. — *Syngamus laryngeus* no homem. *Rev. Fluminense Med.*, 3: 457-460, 1938.
 14. MELO, A. L.; TEIXEIRA, A. S.; GUERRA, A. F. M.; FORTINI, M. S. & FULGÊNCIO, M. S. T. — Parasitismo da rinofaringe pelo *Syngamus laryngeus*. In: CONGRESSO FEDERACION LATINO AMERICANA DE PARASITOLOGOS, 6.; CONGRESSO DA SOCIEDADE BRASILEIRA DE PARASITOLOGIA, 8. & JORNADA PAULISTA DE PARASITOLOGIA, 5.; São Paulo, 1983. *Resumos. São Paulo, FLAP; SBP*, 1983. p. 104. (Congressos Integrados de Parasitologia).
 15. MORAES, R. G. — Parasitismo humano pelo *Syngamus laryngeus*. *Arch. bras. Med.* 37 (3-4): 97-101, 1947.
 16. PASSOS, W. & BARBOSA, N. C. — *Syngamus laryngeus* na espécie humana. *Rev. bras. Med.*, 5: 340, 1948.
 17. PINTO, C. — Zoo-parasitas de interesse médico e veterinário. Rio de Janeiro, Pimenta de Mello, 1938. p. 247.
 18. RAILLIET, M. A. — *Syngamus laryngeus* du boeuf. *C. R. Soc. Biol. (Paris)*, 51: 174-176, 1899.
 19. TRAVASSOS, L. — Notas helmintológicas. *Brasil méd.*, 35 (2): 67, 1921.
 20. VAZ, Z. — Sobre a pretensa validez de "*Syngamus nasicola*". Presença do "*Syngamus laryngeus*" nas fossas nasais de carneiros do Brasil. *Arch. Inst. biol. (S. Paulo)*, 6: 35-39, 1935.
- Recebido para publicação em 12/8/1985.