

UM CASO DE ONCOCERCOSE NO TERRITÓRIO DE RORAIMA, BRASIL

Mário MORAES (1) e Geovane M. CHAVES (2)

RESUMO

Um novo caso de oncocercose foi descoberto no Norte do Brasil, no Território de Roraima, em missionária americana que vivia entre os índios Yanomamas, da serra dos Surucucus. Este é o terceiro caso até agora encontrado na região da fronteira com a Venezuela. Os outros dois, referidos em trabalho anterior, eram provenientes do Rio Toototobi, afluente do Demini, Estado do Amazonas. Paulatinamente, vai-se confirmando assim a existência da oncocercose nos locais habitados pelos índios Yanomamas, ao longo da fronteira do Brasil com a Venezuela.

INTRODUÇÃO

Em trabalho anterior⁴, um de nós comunicou o achado, no Estado do Amazonas, junto à fronteira com a Venezuela, de dois casos de oncocercose, em missionárias americanas que viviam entre os índios Uaicás, da tribo Yanomama, no Rio Toototobi.

Na ocasião foi sugerido, com base no fato da tribo Yanomama estender suas aldeias ao longo da fronteira do Brasil com a Venezuela, que a doença já deveria estar presente não só no Estado do Amazonas, mas também no Território de Roraima, em torno da serra do Parima.

Confirmando a precisão acima, fazemos agora o relato de um novo caso de oncocercose, ainda em missionária americana, esta residente na serra dos Surucucus, na região das cabeceiras do Rio Mucajaí, Território de Roraima.

MATERIAL E MÉTODOS

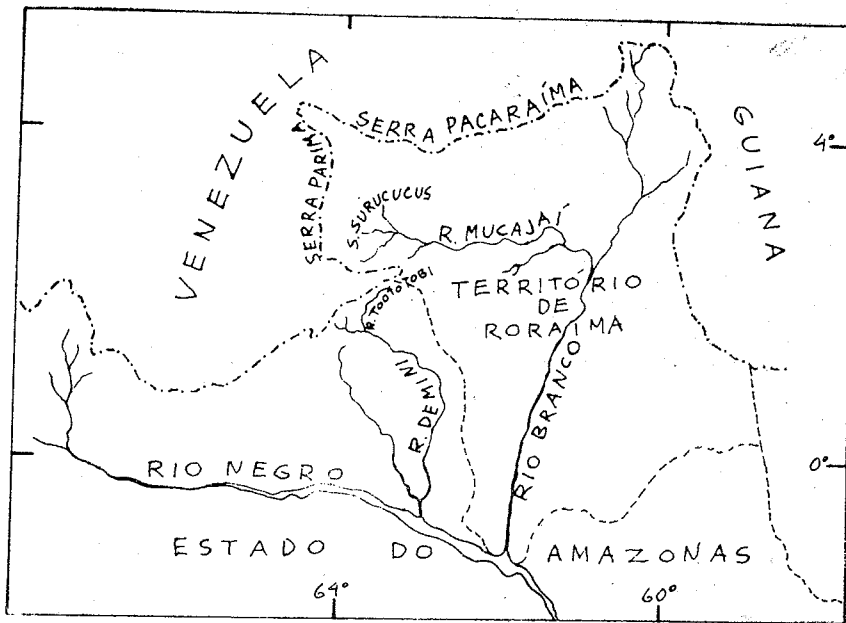
A descoberta deste caso, como nos dois anteriores, foi devida ao acaso, por meio dos exames histopatológicos de rotina. A

paciente, A. G. C. C., americana, de 42 anos, pertencente à Missão Evangélica da Amazônia, vivia entre os índios Yanomamas do alto Rio Mucajaí e da serra dos Surucucus, Território de Roraima, há cerca de 12 anos. Viera para o Brasil em 1959, depois de passar seis meses na Guiana, e, aqui chegando, fora logo para aquele local. Em janeiro de 1971, ao submeter-se em Manaus a uma operação ginecológica para remoção de um fibroma uterino, foi-lhe retirado também, na mesma ocasião, um nódulo da região sacra, por ela observado nove meses antes, durante o banho. O exame histopatológico desta peça revelou tratar-se de oncocercose. Através de informações posteriores recebidas da paciente, que voltara à serra dos Surucucus, soubemos que dois outros nódulos, um na região cervical e outro na perna D, aparecidos mais tardiamente, haviam sido também removidos, em nova intervenção, após o conhecimento do resultado do exame.

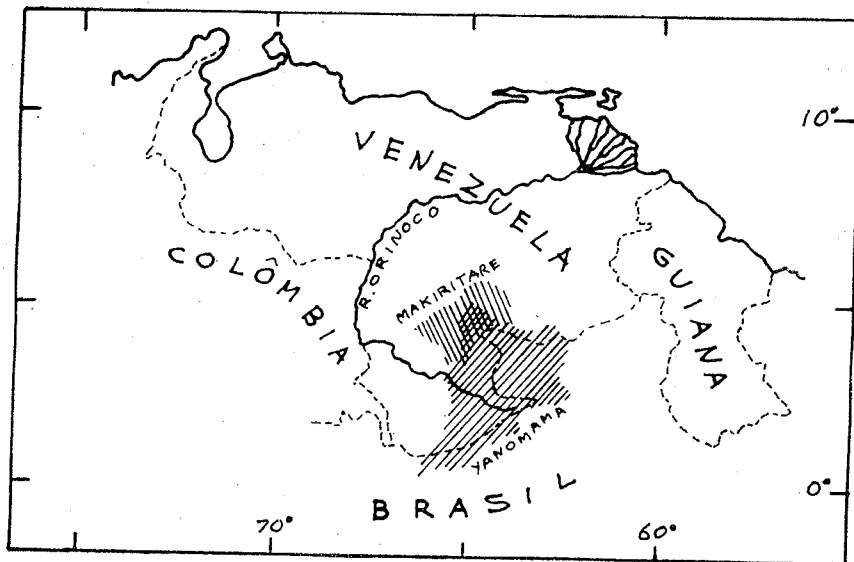
Com relação aos índios da serra dos Surucucus, informou não ter visto qualquer deles na missão com nódulos no corpo. Entretanto, tomando como exemplo o próprio caso, achava que isso não era fácil, pois os

(1) Professor Adjunto da Universidade Federal do Pará — Centro de Ciências Biológicas. Belém — Pará — Brasil

(2) Estudante da Universidade do Amazonas. Curso de Medicina



Mapa I — A Serra dos Surucucus e o Rio Mucajai, no Território de Roraima.



Mapa II — Áreas ocupadas pelas aldeias das tribos Yanomama e Makiritare, no Norte do Brasil e na Venezuela.

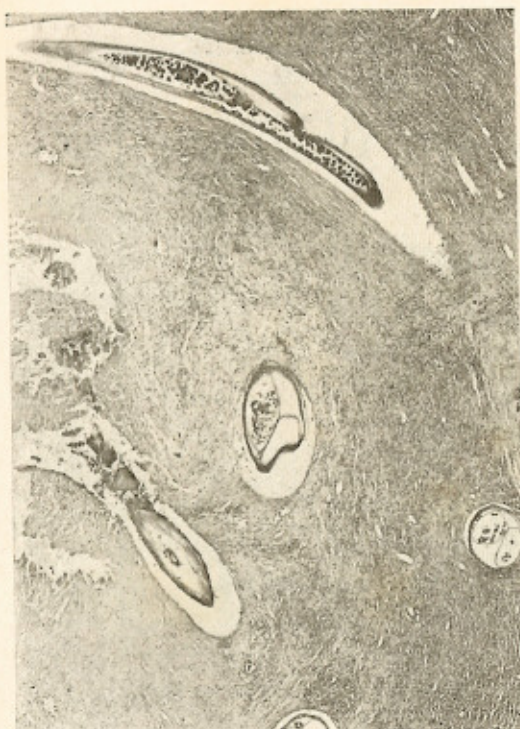


Fig. 1 — Corte do nódulo da região sacra, mostrando a filária adulta. H.E., 80x.

seus nódulos haviam sido descobertos somente pela palpação, o primeiro no momento em que banhava. Na missão há um índio cego e a causa de sua cegueira é desconhecida.

COMENTÁRIOS

A oncocercose, até há alguns anos, era sabido existir, no Continente Americano, apenas no México, Guatemala e Venezuela¹. Em 1970, LITTLE & D'ALESSANDRO³ descreveram o primeiro foco colombiano, localizado no Rio Micay, onde foram encontrados

44 casos em um lugar chamado San Antonio. Em 1972, MORAES & DIAS⁴ publicaram o achado de dois casos no Brasil, em missionárias americanas que viviam em uma aldeia dos índios Uaicás, no Rio Toototobi, Estado do Amazonas. É provável que doença venha a ser descoberta ainda em outros países sul-americanos.

Os índios da serra dos Surucucus, onde vivia a paciente do presente caso, são também Uaicás, do grupo Yanomama. Segundo CHAGNON & col.², os Yanomamas se estendem por quase toda a região dos limites do Brasil com a Venezuela, compreendendo as serras Curupira, Urucuzeiro e Parima. Seu território em parte se superpõe ao dos Makiritare, grupo menos numeroso que habita o lado venezuelano.

SUMMARY

A case of onchocerciasis in the Territory Roraima, Northern Brasil

A recent case of onchocerciasis was found in the Territory of Roraima, Northern Brazil. The patient, an American lady missionary, had lived among the Waica Indians of the Surucucus Mountains since 1959. This is the third Brazilian case found near the border with Venezuela. The two other cases, reported in a previous paper, came from the Toototobi River, an affluent of the Demini River, State of Amazonas. Evidence is being accumulated that onchocerciasis exists among the Yanomama Indians, who live along the border of Brazil with Venezuela.

REFERÊNCIAS BIBLIOGRÁFICAS

1. BURCH, T. A. — The ecology of onchocerciasis. In *Studies in Disease Ecology*. New York, Hafner Pub. Comp. Inc., 1961.
2. CHAGNON, N. A.; NEEL, J. V.; WEITKAMP, L.; GERSHOWITZ, H. & AYRES, M. — The influence of cultural factors on the demography and pattern of gene flow from the Makiritare to the Yanomama Indians. *Amer. J. Phys. Anthrop.* 32:339-350, 1970.
3. LITTLE, M. D. & D'ALESSANDRO, A. — Onchocerciasis in Colombia. *Amer. J. Trop. Med. & Hyg.* 19:831-836, 1970.
4. MORAES, M. & DIAS, L. B. — Oncocercose no Estado do Amazonas, Brasil. *Rev. Inst. Med. trop. São Paulo* 14:330-333, 1972.

Recebido para publicação em 15/5/1973.

