

ESTUDO DAS MANIFESTAÇÕES PULMONARES DA FORMA TOXÊMICA DA ESQUISTOSSOMOSE *MANSONI*

Jayme NEVES (1), Edward TONELLI (2) e Sílvio de Mello CARVALHO (3)

RESUMO

Os Autores estudam as manifestações clínicas e as alterações radiológicas pulmonares em 50 pacientes de forma toxêmica da esquistossomose, com a finalidade de aquilatar os possíveis elos fisiopatogenéticos entre este acometimento precoce e o já conhecido da forma crônica. As manifestações clínicas assinaladas foram entendidas como resultantes de um mecanismo imuno-alérgico e conseqüente diversidade de padrões de reatividade orgânica, além da ação mecânica irritativa da passagem ou da fixação tetrina de cercárias, esquistossômulos, vermes adultos e de seus ovos. Com fundamento nas observações clínicas, os Autores acreditam que infecções primeiras e maciças, superinfecções repetidas e fenômenos dependentes de hipersensibilidade global e tetrina constituem, possivelmente, fatores importantes no aparecimento precoce do *Cor pulmonale* na esquistossomose. Admitem, por outro lado, que a transição entre a forma pulmonar crônica e o aparecimento do *Cor pulmonale* deva ser considerada à luz de estudos de pacientes que, na forma toxêmica, apresentem comprometimento pulmonar.

INTRODUÇÃO

Ao que sabemos, são conhecidos alguns trabalhos nacionais e alienígenas que se tiveram no estudo sistematizado das manifestações pulmonares da esquistossomose *mansonii* em seus estádios iniciais ou, mais precisamente, na forma toxêmica. Aqui a questão em muito se distancia do estado atual dos conhecimentos que foram acumulados a propósito da forma pulmonar crônica. Na realidade, este aspecto da helmintíase teve e continua tendo várias de suas facetas detidamente estudadas, sendo, neste particular, bastante alentada a contribuição de Autores nacionais.

Pelos conhecimentos que então possuímos da história natural da esquistossomose, na forma toxêmica, em que pese a escassez de

estudos de casos humanos, é de admitir-se tranqüila a ocorrência de acometimento pulmonar a partir do período invasivo. Importa, portanto, aquilatar-mos até que ponto este acometimento, traduzível em manifestações clínicas e em dados subsidiários, pode ser correlacionado com o da forma crônica pulmonar.

O objetivo da presente nota não é outro senão o de apontar nossos achados e o de chamar a atenção para a importância de que se reveste o estudo sistematizado da evolução clínica e da radiologia pulmonar dos casos de forma toxêmica, com a finalidade de se avaliar os possíveis elos fisiopatogenéticos entre o comprometimento pulmonar deste estágio da infecção e o *Cor pulmonale* esquistossomótico.

Trabalho da Cadeira de Doenças Infecciosas e Parasitárias da Faculdade de Medicina da Universidade de Minas Gerais (Prof. Oscar Versiani Caldeira), Brasil

(1) Docente-livre
(2) Instrutor
(3) Assistente

MATERIAL E MÉTODOS

São estudados no trabalho 50 pacientes de forma toxêmica da esquistossomose, entre crianças e adultos internados em nosso Serviço. Em 5 pacientes os estudos foram conduzidos a partir do período invasivo, sendo que dois deles tiveram curso evolutivo tumultuário com registro de óbito entre 60 e 130 dias do início da infecção (NEVES & col.¹²). Nos demais, as observações foram iniciadas durante o período toxêmico propriamente dito e continuadas até o desfêcho letal, em mais 2 casos, ou em regime ambulatorio, após a superação da fisionomia toxêmica da infecção. O diagnóstico foi efetivado à luz de dados epidemiológicos, clíni-

perpôs a forma toxêmica. Nas Tabelas II e III encontram-se resumidos os principais achados.

Na fase pré-postural, quer no período de incubação ou já manifesto um quadro toxinfetuoso relativamente grave (NEVES⁸), as manifestações pulmonares mais freqüentes foram a tosse sêca e a sensação de fadiga, observados que foram em 4 dos 5 pacientes estudados. Em dois dos pacientes a tosse foi produtiva e a expectoração mucosa clara e viscosa. Uma vez instalada a postura dos ovos e a partir dela, a tosse sêca e a fadiga continuaram sendo os sintomas mais importantes (observados, respectivamente, em 46 e 44% dos casos). Seguiram-lhes, na ordem de freqüência, a disp-

TABELA I

Forma toxêmica da esquistossomose *mansoni*

Grupo etário	0-10	11-20	21-30	31-40	41-50	51-60	Sexo		Total
							Masc.	Fem.	
N.º de pacientes	20	19	6	2	2	1	44	6	50

cos e laboratoriais em inquérito hospitalar (NEVES & col.¹³), ressaltando-se a importância que assume o conhecimento dos dados epidemiológicos e do polimorfismo clínico da infecção (NEVES⁹), as alterações hematológicas (NEVES¹⁰), a contribuição das punções biopsias hepáticas (RASO & NEVES¹⁷) e o valor do exame coproscópico e da biopsia retal (TONELLI & NEVES²¹). Os estudos radiológicos de tórax foram efetuados de maneira sistemática quando do internamento hospitalar e repetidos conforme a evolução de cada caso (SANTIAGO & col.²⁰).

Na Tabela I os pacientes foram relacionados conforme o sexo e o grupo etário.

RESULTADOS

Os sintomas e os sinais cardiopulmonares da forma toxêmica foram analisados segundo a época de seu surgimento, em relação à postura dos ovos pertinentes à infecção atual. Esta ressalva se nos afigura necessária pelo fato de haver na casuística pacientes previamente infectados, aos quais se su-

TABELA II

Sintomas cardiopulmonares da forma toxêmica da esquistossomose *mansoni*

Sintomas	Forma toxêmica (fases)	Fase pré-postural N.º de pacientes: 5	Fase pós-postural N.º de pacientes: 50
	Tosse sêca	4 — 80%	23 — 46%
Tosse produtiva	2 — 40%	4 — 8%	
Tosse emetizante	0 — 0%	3 — 6%	
Tosse rouca	0 — 0%	2 — 4%	
Dor torácica	0 — 0%	3 — 6%	
Dispnéia	1 — 20%	8 — 16%	
Dispnéia paroxística	0 — 0%	3 — 6%	
Expectoração mucosa	1 — 40%	1 — 2%	
Expectoração hemoptóica	0 — 0%	1 — 2%	
Expectoração purulenta	0 — 0%	1 — 2%	
Estado gripal	1 — 20%	0 — 0%	
Tonturas	1 — 20%	4 — 8%	
Desmaios	0 — 0%	2 — 4%	
Fadiga	4 — 80%	22 — 44%	
Epistaxes	0 — 0%	2 — 4%	
Hemoptise	0 — 0%	1 — 2%	

TABELA III

Sinais cardiopulmonares da forma toxêmica da esquistossomose mansoni

Forma toxêmica (fases)	Fase pré-postural N.º de pacientes: 5	Fase pós-postural N.º de pacientes: 5
Sinais		
Hiperfonese de P2	0 — 0%	4 — 8%
Desdobramento de P2	0 — 0%	3 — 10%
S3 foco pulmonar	0 — 0%	2 — 4%
P2 palpável	0 — 0%	2 — 4%
Click sistólico F.P.	0 — 0%	2 — 4%
SS mitral	0 — 0%	4 — 8%
Taquicardia	3 — 60%	45 — 90%
Hipotensão	1 — 20%	39 — 78%
Estertôres úmidos	2 — 40%	2 — 4%
Estertôres crepitantes . .	0 — 0%	1 — 2%

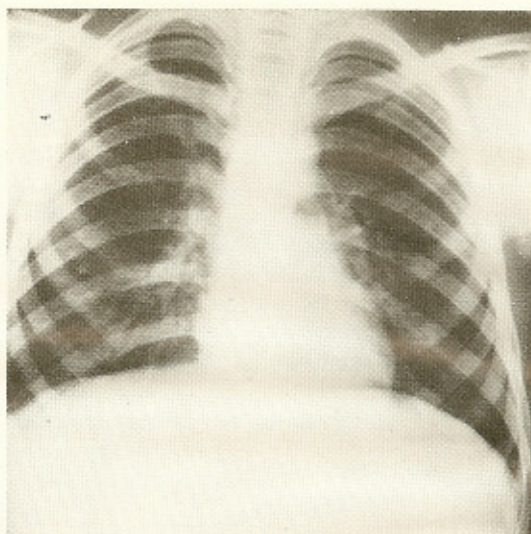


Fig. 2 — Aspecto semelhante à Fig. 1, ressaltando maior intensificação da estriação pulmonar e mais evidente reforço da trama vascular em ambos os campos pulmonares. Também a área cardíaca e o conus da pulmonar evidenciam-se com aspectos normais.

neia (16% dos casos), a dispnéia paroxística tipo asmático (6% dos casos), as tonturas e a tosse produtiva.

Os sinais cardiopulmonares da forma toxêmica foram pouco expressivos na fase pré-postural, assinalando-se a presença de estertôres roncantes e sibilantes em dois pa-

cientes e taquicardia em três, dentre os cinco examinados. No período pós-postural, a taquicardia foi assinalada em 90% dos casos e a hipotensão, em 78%. Dentre outros sinais menos frequentes, foram registrados: sopro sistólico no foco mitral (8% dos casos), desdobramento de P2 (10%), hiperfonese de P2 (8%).

As alterações radiológicas surgiram precocemente e foram praticamente constantes, caracterizando-se por espessamento dos hilos, acentuação da estriação normal e aparecimento de micronódulos difusos, não tão bem delimitados como na forma crônica (Figs. 1 e 2); mais raramente, há espessamento da cisura interlobular, áreas de menor transparência radiológica e aumento de calibre dos vasos, cujos contornos são imprecisos. A área cardíaca e a artéria pulmonar encontram-se normais (Fig. 2). Em três casos, através de exames radiológicos seriados, pôde-se surpreender a retificação do arco médio, antes escavado, com posterior abaulamento do conus da pulmonar. A Fig. 3 mostra a telerradiografia de tórax de um paciente de 10 anos que evoluiu em 10 meses da forma toxêmica para a hipertensão pulmonar traduzida pelo abaulamento do arco médio, que se encontrava esca-

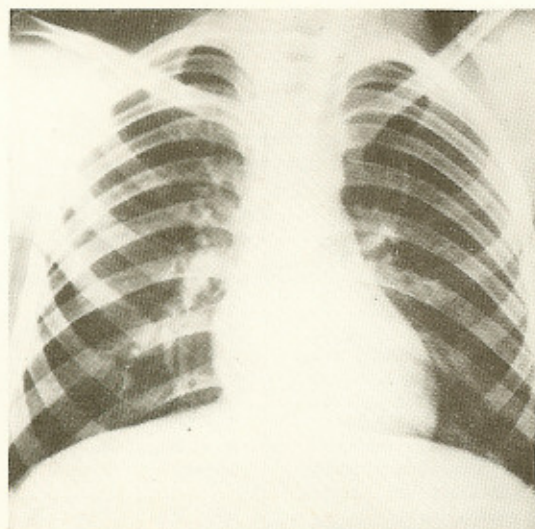


Fig. 1 — Aumento e intensificação da estriação normal dos pulmões, mais pronunciada nas bases do que nos ápices; espessamento hilar, especialmente à direita; disseminação de micronódulos pouco densos, mas homogêneos, em ambos os campos pulmonares; reforço da trama vascular, notadamente à direita. A área cardíaca e a artéria pulmonar mostram-se com aspectos normais.

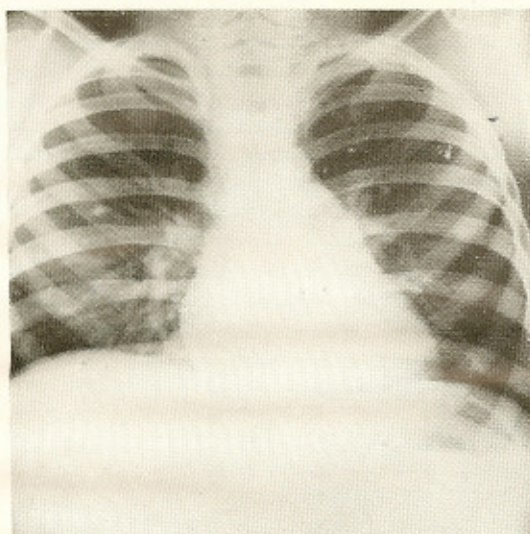


Fig. 3 — Hilos espessados, micronodulação disseminada e acentuação da trama vascular. O coração se apresenta com nítido aumento do arco médio, fato não registrado em telerradiografias anteriores, traduzindo dilatação da artéria pulmonar.

vado em telerradiografias anteriores recentes e sucessivas. Êste paciente, em face de dados clínicos e epidemiológicos, não possuía comemorativos de infecção esquistossomótica prévia. Noutro caso em que se desenvolveu também o *Cor pulmonale*, tratava-se, seguramente, de uma superinfecção.

DISCUSSÃO E CONCLUSÕES

As manifestações respiratórias da forma toxêmica da esquistossomose são pouco conhecidas durante o período de incubação. Contudo, alguns estudos realizados neste estágio (LAWTON⁵, PONS & HOFFMAN¹⁰, GIRGES⁴, PONS¹³, PIFANO & MAYER¹⁴, RUIZ RODRIGUEZ¹⁸) assinalam, ao lado de fenomenologia variada, o aparecimento de fadigabilidade e de tosse. Nos 12 casos detidamente estudados por DIAZ-RIVERA & col.³, ao contrário, não foram verificadas manifestações pulmonares no período de incubação. Nos casos aqui analisados, também a fadiga e a tosse seca ou produtiva constituíram os achados mais frequentes, havendo surgido em dois deles sinais esteto-acústicos de broncopatia benigna ou de uma síndrome respi-

ratória de aspecto gripal. Nos exames radiológicos de tórax, os hilos encontravam-se espessados, bem como a árvore bronco-vascular. Se considerarmos que os fenômenos pulmonares foram contemporâneos a outros de ordem geral e, conseqüentemente, integrados por febre elevada, emagrecimento e modificações do estado geral, diarreia aquosa intensa, dores musculares generalizadas, elevação rápida dos eosinófilos sangüíneos, hepatite difusa evidenciável em materiais de punção biopsia-hepática, havemos de convir que tais fenômenos traduzem a influência de um mecanismo imuno-alérgico com base na capacidade antigênica dos corpos cercarianos e de esquistossômulos detidos, destruídos ou não em suas migrações. Em dois pacientes, um era seguramente reinfectado e ambos foram vítimas de infecção particularmente maciça, conforme foi assegurado pelos achados da necropsia (NEVES & col.¹²). A expressão de hipersensibilidade evidenciada nestes casos, ao que tudo indica, deve estar também integrado um fator dependente de reatividade individual e de mais delicada interpretação. Em suma, as manifestações pulmonares e os achados da radiologia, no nosso entender, devem possuir esta explicação, uma vez que a postura dos ovos ainda não havia iniciado. Por outro lado, devem refletir, também, fenômenos de irritação vascular e tetrina decorrente da ação mecânica de cercárias e de esquistossômulos. Uma vez instalada a postura dos ovos e em meio a um quadro toxi-infetuoso, nitidamente agravado nos observados na fase pré-postural, dos sintomas pertinentes ao aparelho respiratório, a tosse constituiu, ainda, o mais constante. Diga-se o mesmo para os demais pacientes internados com a forma toxêmica já em evolução. Em 64% dos casos, ela esteve presente e, não raro, constituindo a preocupação fundamental dos pacientes. Acreditamos que em alguns, o fenômeno poderia até passar despercebido, não fôssem as inquirições motivadas que fazíamos. Noutras circunstâncias, entretanto, a tosse assumiu tal preponderância que as diagnoses prováveis, foram dirigidas no sentido de bronco-pneuropatias agudas, tais como pneumonia, bronco-pneumonia, tuberculose pulmonar, asma brônquica ou no sentido do edema angioneurótico. De modo geral, a tosse foi predominantemente seca, às vezes, produti-

va, emetizante e rouquenha. Exceto quando produtiva, via de regra, não se fazia acompanhar de sinais à propedêutica pulmonar. Por outro lado, não observamos correlação estreita entre a intensidade da sintomatologia e os achados da radiologia pulmonar. Conquanto predominasse o encontro de acentuação de trama broncovascular e de micro-nodulação difusa, tais achados eram encontrados em pacientes assintomáticos para o lado do aparelho respiratório. Coincidem aqui nossos registros com os já referidos por MAINZER⁷ e que o levaram a admitir a impraticabilidade de se esperar o aparecimento de sintomas e de sinais pulmonares para o diagnóstico de comprometimento pulmonar na esquistossomose. Cumpre-nos assinalar, outrossim, que os aspectos radiológicos da forma toxêmica por nós descritos se justapõem, em última análise, aos focalizados por LIN & col.⁶ e CHIANG & CHANG² na forma aguda da esquistossomose japônica.

A sensação de cansaço ou de fadiga, possivelmente, não diferiu da encontrada nos processos infetuosos em geral. De gradação variável, às vezes, esteriorizava-se através de extrema adinamia. Sua frequência na casuística, no nosso entender, esteve relacionada provavelmente à intensidade da infecção, à variação de reatividade individual e à diversidade de sensibilidade orgânica global e tóxica aos produtos imunológicos a que nos referimos e agora acrescentados dos produtos elaborados pelos vermes adultos mortos ou não e de seus ovos. Efectivamente, os fenômenos oriundos da irritação mecânica já referida encontram-se agora sensivelmente agravados não só pela carga de ovos aí disseminados (NEVES & col.¹², NEVES & RASO¹¹), como em face da presença mesma de vermes adultos. A dispnéia, observada que fôra em 16% dos casos, foi de intensidade igualmente variável e sem que se pudesse correlacioná-la com os achados da radiologia pulmonar. Em alguns pacientes, assumiu o aspecto paroxístico ou as características de bronco-espasmos, a que se referem DIAZ-RIVERA & col.³ e de edema angioneurótico. Um dos pacientes, decorridos 16 meses da infecção inicial grave, vem apresentando crises asmáticas periódicas, bem como edema de glote. Noutros pacientes, a sintomatologia dispnéica esteve relacionada aos esforços usuais e, não raro, acusaram-na após extinta a fisionomia clínica to-

xêmica. Apenas em um dos pacientes com comemorativos dispnéicos, e precisamente no que vem exibindo crises periódicas de asma brônquica, a telerradiografia de tórax revelou instalação de quadro enfisematoso antes inexistente. Nos demais, os exames radiológicos não diferiram dos que não se apresentaram com sintomatologia dispnéica. Menos freqüentemente observamos relatos de tonturas, de estados vertiginosos e de desmaios. Apesar de discutível a relação destes sintomas aos aparelhos respiratório e cardiovascular, em algumas oportunidades eram contemporâneos às hipotensões e à taquicardia. Noutras eventualidades, simulavam síndromes labirínticas, em virtude da superposição de estado nauseoso e de vômitos ao quadro vertiginoso. Em uma criança em que palidez e a anemia constituíram-se em traço marcante da forma toxêmica, as tonturas e a dispnéia foram relatadas freqüentemente.

Além da taquicardia e da hipotensão, raros foram os sinais observados à propedêutica cardiopulmonar. O desdobramento e a hiperfonese de P2 nos casos de forma toxêmica, conquanto de interpretação semiótica difícil, em face à idade dos pacientes (Tabela I), pode traduzir, em nosso entender, uma hipertensão pulmonar incipiente. Compreende-se que no estado atual dos conhecimentos sobre a esquistossomose pulmonar há uma lacuna representada pelo que ocorre no período de transição entre a forma pulmonar crônica e o aparecimento da hipertensão pulmonar. Idêntica indagação se nos afigura válida ao estudarmos o quadro pulmonar da forma toxêmica. Neste particular, em três de nossos pacientes foi-nos possível apreciar, com detalhes, esta transição do quadro pulmonar da forma toxêmica para a hipertensão pulmonar e para o *Cor pulmonale*. Em todos os casos, e mais precisamente num deles, a hiperfonese e o desdobramento de P2 foram observados a partir do 10.º mês da infecção aguda inicial e, contemporaneamente, pôde-se surpreender a instalação progressiva do *Cor pulmonale* através de estudos radiológicos e electrocardiográficos sistematizados e seriados¹⁹. Noutro paciente em que foram assinalados a hiperfonese e o desdobramento de P2 tratava-se de um caso de forma pulmonar crônica com *Cor pulmonale* sobre a qual se sobrepôs uma infecção toxêmica particularmente gra-

ve e clinicamente superponível à tuberculose pulmonar. Na realidade, não houve nova infecção e, sim, reativação de infecção antiga com redisseminação de ovos e cujo impacto maior recaiu sobre os pulmões e o fígado. À punção biopsia hepática foram identificados granulomas na primeira fase de evolução, a necrótico-exsudativa (RASO & NEVES¹⁷). Evidenciou-se à telerradiografia de tórax redisseminação difusa de micronódulos. A evolução clínica do caso foi das mais ruidosas, surgindo, entre outros fenômenos da forma toxêmica, tosse intensa, escarros hemoptóicos e hemoptises repetidas. Em poucos dias veio a falecer o paciente em choque cardiogênico irreversível. O exame necroscópico, entre outros achados que serão analisados em outro trabalho, revelou existência de intensíssima disseminação de granulomas de evolução recente nos pulmões, no fígado e menos intensa em outros setores do organismo. Finalmente, uma terceira paciente, menina de 12 anos, entre 9 e 12 meses da infecção inicial, já exibe abaulamento nítido do arco médio, antes escavado e retificado em exames radiológicos anteriores.

Em face das considerações acima, é possível que ao exame clínico e electrocardiográfico possa surpreender-se, precocemente, a evolução da forma toxêmica para a hipertensão pulmonar. Admitimos, todavia, que de modo mais simples e mais prático de evidenciá-la seja através do estudo radiológico seriado dos campos pulmonares e do coração e vasos da base. Somos dos que acreditam que este estudo tem sua importância ligada ao preenchimento da lacuna, ainda existente em nossos conhecimentos, sobre a transição da forma pulmonar e o aparecimento da hipertensão pulmonar. Este hiato, a nosso ver, só poderá ser preenchido pelos estudos clínicos e radiológicos seriados e sistematizados dos pacientes que, na forma toxêmica, apresentem comprometimento pulmonar.

Concluindo, referimos que: 1) As manifestações cardiopulmonares na forma toxêmica da esquistossomose iniciam-se precocemente a partir do período de incubação e se traduzem em sinais e sintomas, dentre os quais ressaltam a tosse seca, a fadiga, a dispnéia, a taquicardia, a hipotensão e, mais raramente, hiperfonese e desdobramento de P2; 2) As alterações radiológicas pulmonares surgem igualmente com relativa precocidade no período de incubação, consti-

tuindo o espessamento hilar o principal achado. Nas etapas subsequentes da infecção aguda são constantes os achados de espessamento hilar, aumento da estriação normal, disseminação de micronódulos, alterações de transparência radiológica e modificações do calibre e dos contornos dos vasos; 3) Não se observou estreita correlação entre a intensidade da sintomatologia e os achados da radiologia pulmonar. Na realidade, alterações radiológicas inquestionáveis foram observadas em pacientes oligo e assintomáticos para o lado do aparelho respiratório; 4) As manifestações clínicas pulmonares da forma toxêmica, traduzíveis ou não em alterações radiológicas, devem ser entendidas como integrantes de uma fenomenologia tóxi-infetuosa geral e, conseqüentemente, factível de constatação em outros setores do organismo. Na interpretação de tais fenômenos, nossos estudos têm demonstrado a evidência da participação de um mecanismo imuno-alérgico, com base na capacidade antígenica de corpos cercarianos e de esquistossômulos detidos, destruídos ou não em suas migrações, durante a fase pré-postural. Com a instalação da postura, nova sorte de produtos antigênicos são elaborados, agora oriundos de vermes adultos mortos ou não e de miracídios. As manifestações pulmonares, no nosso entender, encontram-se intimamente ligadas à diversidade de padrões de reatividade orgânica global e tetrina aos produtos antigênicos, à intensidade da infecção e à ação mecânica local produzida pelos vermes e pelos seus ovos; 5) Infecções primeiras e maciças, superinfecções repetidas e fenômenos de hipersensibilidade global e tetrina do organismo constituem, provavelmente, os fatores responsáveis pelo aparecimento precoce do *Cor pulmonale* na esquistossomose *mansoni*; 6) No estudo da esquistossomose pulmonar há uma lacuna representada pelo que ocorre no período de transição entre a forma pulmonar e o aparecimento de hipertensão pulmonar. Este hiato deverá ser preenchido, a nosso entender, através de estudos clínicos e histopatológicos sistematizados em pacientes que, na forma toxêmica, apresentem comprometimento pulmonar; 7) Em três pacientes conseguimos surpreender a instalação progressiva do *Cor pulmonale*, a partir da forma toxêmica. O estudo radiológico seriado dos

campos pulmonares e do coração e vasos da base se nos afigura método simples e prático para a identificação destas formas transitórias.

SUMMARY

Study of the pulmonary manifestations of the toxemic form of Manson's Schistosomiasis

The Authors studied the clinical and the radiological pulmonary manifestations in 50 cases of acute Manson's Schistosomiasis in an attempt to evaluate the possible pathogenetic links between the early pulmonary manifestations and those known of the chronic form. A few points of special practical importance may be mentioned.

1) The cardio-pulmonary manifestations appeared early in the incubation period and were ushered in by unproductive cough, lassitude, dyspnea, tachycardia, hypotension and less frequently loud and reduplicated second sound. 2) The roentgenological manifestations could also be observed early in the incubation period and was characterized by a marked increase in the density of the hilar shadow. In the subsequent phases of the acute infection serial radiological examinations revealed constant findings such as enlargement and intensification of the hilar shadow, increase in the density of the normal lung striation, diffuse miliary and homogeneous micronodules, changes in the aspect of the vascular shadows. 3) It was not observed a strict correlation between the intensity of the clinical pulmonary symptoms and the findings of pulmonary radiology. As a matter of fact, unmistakable roentgenological signs were seen among patients presenting or not manifested pulmonary symptoms. 4) The pulmonary involvement of the toxemic Schistosomiasis manifesting or not presenting roentgenological changes can only be understood when integrated in the whole toxic-allergic picture of the infection. To interpret, however, such phenomena, the Authors study have demonstrated in the pre-postural phase of the infection the evidence of an immuno-allergic mechanism based on the antigenic capacity of cercariae and/or of the young worms detected, destroyed or not during their migration. After the deposition of the eggs another source of allergens

is derived from alive or dead adult parasites and their eggs. It is plausible to assume that pulmonary involvement is dependent upon the correlation of three main factors: the diversity of the organic reactivity to the circulating allergens, the intensity of the infection and the local or tissular mechanical irritation by worms and their eggs. 5) Primary and massive infection or repeated superinfection integrated by total and tissular hypersensitivity state of organism to immuno-allergic products are, probably, the responsible factors governing the precocious appearance of pulmonary hypertension and *Cor pulmonale* in Schistosomiasis. 6) In the study of Schistosomiasis there are, yet, gaps in knowledge concerning the transition between the chronic pulmonary form and the development of the pulmonary hypertension. We are, therefore, in a position to state that the subject might be enlightened through systematized clinical, histopathological and immunological studies of the patients in the acute infection who exhibit pulmonary involvement.

REFERÊNCIAS BIBLIOGRÁFICAS

1. BOGLIOLO, L. & NEVES, J. — Ocorrência de hepatite na forma aguda ou toxêmica da esquistossomose mansônica, antes da maturação dos vermes e da postura dos ovos com algumas considerações sobre a forma aguda cu toxêmica da esquistossomose. (Em publicação).
2. CHIANG, S. T. & CHANG, K. C. — Schistosomiasis japonica: radiological pulmonary manifestations in 47 cases. *Chin. Med. J. (Peking)* 76:24-39, 1958.
3. DIAZ-RIVERA, R. S.; RAMOS-MORALES, F.; KOPPISCH, E.; GARCIA-PALMIERI, M. R.; CINTRÓN-RIVERA, A. A.; MARCHAND, E. J.; GONZALEZ, O. & TOREGROSA, M. V. — Acute Manson's Schistosomiasis. *Amer. J. Med.* 21:918-943, 1956.
4. GIRGES, R. — *Schistosomiasis (Bilharziasis)*. London, John Vale, Sons & Danielsson, 1934.
5. LAWTON, F. B. — The early symptoms following infection by *Schistosoma mansoni*. *J. Roy. Army Med. Corps.* 31:472-479, 1918.
6. LIN, J.; HSÜ, P. Y. & TAI, T. Y. — Pulmonary manifestations of acute Schistosomiasis japonica. *Chin. Med. J. (Peking)* 76:144-151, 1958.

7. MAINZER, R. — On a latent pulmonary disease revealed by X-ray in intestinal bilharziasis. *Puerto Rico J. Publ. Health & Trop. Med.* 15:111-123, 1939.
8. NEVES, J. — Estudo da fase pré-postural da esquistossomose *mansoni* no homem. Trabalho apresentado na XVII Reunião Anual da Sociedade Brasileira para o Progresso da Ciência. Belo Horizonte, 4 a 10 de julho. (Em publicação).
9. NEVES, J. — *Forma toxêmica da esquistossomose mansoni*. Monografia. (Dados ainda não publicados).
10. NEVES, J. — Problemas hematológicos na esquistossomose. Trabalho apresentado ao IX Congresso da Sociedade Brasileira de Hematologia e Hemoterapia. Belo Horizonte, 11 a 17 de julho. (Em publicação).
11. NEVES, J. & RASO, P. — Estudo anatômico-clínico de um caso de forma toxêmica da esquistossomose *mansoni* que evoluiu para a forma hepatoesplênica em 130 dias (fibrose hepática tipo Symmers). *Rev. Inst. Med. trop. São Paulo* 7:256-266, 1965.
12. NEVES, J.; RASO, P. & TAFURI, W. L. — Estudo anatômico-clínico de dois casos de forma toxêmica da esquistossomose *mansoni* evoluídos espontaneamente para o óbito. Trabalho apresentado ao I Congresso Nacional da Sociedade Brasil. *Med. Tropical*. Juiz de Fora, 28 a 30 de janeiro, 1965.
13. NEVES, J.; LÓBO-MARTINS, N. R. L. & TONELLI, E. — Forma toxêmica da esquistossomose *mansoni*. Considerações diagnósticas em torno de 50 casos identificados em Belo Horizonte. Trabalho apresentado ao I Congresso Nacional da Sociedade Brasil. *Med. Tropical*. Juiz de Fora, 21 a 30 de janeiro, 1965. (Submetido à publicação em "O Hospital").
14. PIFANO, F. & MAYER, M. — Sobre el comportamiento de la reacion de Fairley en los estadios clinicos de la Schistosomiasis *mansoni*. *Rev. San. y Assist. Soc.* 7: 379-390, 1942.
15. PONS, J. A. — Studies on Schistosomiasis *Mansoni* in Puerto Rico. *Puerto Rico J. Publ. Health & Trop. Med.* 13:171-254, 1937.
16. PONS, J. A. & HOFFMAN, W. A. — Febrile phenomena in Schistosomiasis *mansoni* with illustrative cases. *Puerto Rico J. Publ. Health & Trop. Med.* 9:1-17, 1933.
17. RASO, P. & NEVES, J. — Contribuição ao conhecimento do quadro anatômico do fígado na forma toxêmica da esquistossomose *mansoni* através de punções biopsias. Trabalho apresentado ao I Congresso Nacional da Soc. Brasil. *Med. Tropical*. Juiz de Fora, 28 a 30 de janeiro, 1965. (Em publicação).
18. RUIZ RODRIGUES, J. M. — Manifestaciones iniciales de la invasion. Manifestaciones generales de la Schistosomiasis *mansoni*. *G.E.N.*, 10:223-245, 1955.
19. SANTIAGO, J. M.; NEVES, J. & RATTON, J. L. A. — Contribuição ao estudo radiológico da esquistossomose pulmonar. Trabalho apresentado ao I Congresso Nacional da Soc. Brasil. *Med. Tropical*. Juiz de Fora, 28 a 30 de janeiro, 1965.
20. SANTIAGO, J. M.; NEVES, J. & RATTON, J. L. A. — Evolução da forma toxêmica da esquistossomose *mansoni* para o *Cor pulmonale*. *Rev. Inst. Med. trop. São Paulo* 5:295-304, 1965.
21. TONELLI, E. & NEVES, J. — Endoscopia, raspagem e biopsia retais com oograma na forma toxêmica da esquistossomose *mansoni*. Trabalho apresentado ao I Congresso Nacional da Soc. Brasil. *Med. Tropical*. Juiz de Fora, 28 a 30 de janeiro, 1965. (Submetido à publicação).

Recebido para publicação em 9/9/1965.