

MALÁRIA SIMIANA NO BRASIL CENTRAL: ENCONTRO DO *PLASMODIUM BRASILIANUM* EM GUARIBA DO ESTADO DE MATO GROSSO

Leonidas M. DEANE⁽¹⁾, Carlos D'ANDRETTA Jr.⁽²⁾ e Issao KAMEYAMA⁽³⁾

RESUMO

No sangue de um guariba caçado no Parque Nacional do Xingu, no Nordeste do Estado de Mato Grosso, encontramos um *Plasmodium* que diagnosticamos como *P. brasilianum*.

Não conservamos a pele e o crânio do animal para identificação, porém sendo um macho negro deve tratar-se de *Alouatta caraya*, a única espécie do gênero até agora assinalada na área.

Anteriormente no Brasil a malária simiana fôra encontrada apenas nas regiões Norte, Leste e Sul e em doze espécies ou subespécies de macacos, entre as quais duas espécies de guariba (*A. seniculus straminea* e *A. fusca*) que não ocorrem no Brasil Central.

Com o presente achado descobrimos uma nova área enzoótica e um nôvo hospedeiro de plasmódios simianos no país.

INTRODUÇÃO

No decorrer de viagens efetuadas ao Brasil Central por dois dos Autores (C. D'A. J. e I. K.) com a finalidade de estudar a nosologia das tribos indígenas que habitam a região, tivemos a oportunidade de colher e examinar o sangue de quatro macacos — dois guaribas e dois macacos-prego; um dos primeiros mostrou-se infetado por plasmódios.

Os animais foram apanhados no Parque Nacional do Xingu (Mapa 1), uma reserva indígena situada no nordeste do Estado de Mato Grosso, e que se estende ao longo dos Rios Coluene e Xingu numa extensão de cerca de 300 quilômetros, com uma largura de perto de 80 quilômetros, limitada ao Norte pela Cachoeira de Von Martius e ao Sul por uma linha que passa ao nível da con-

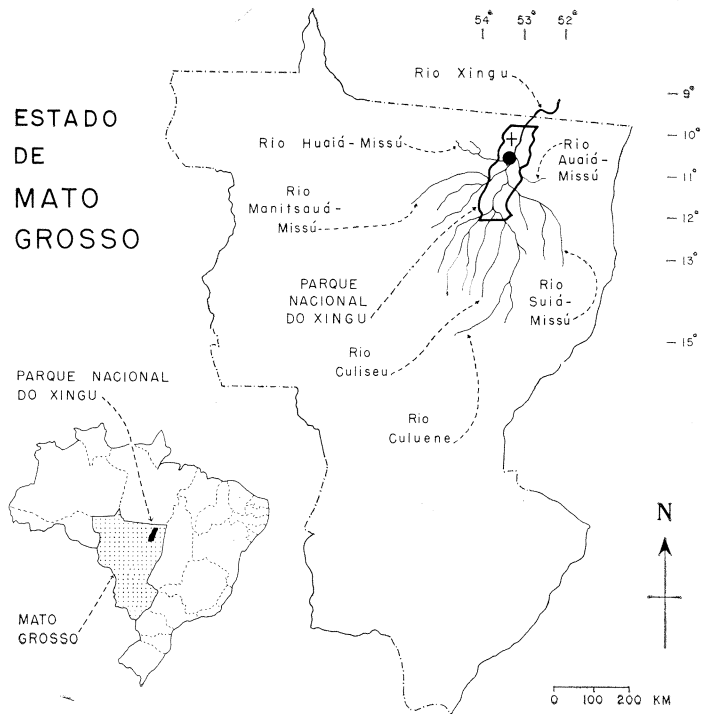
fluência dos Rios Coluene e Culiseu. Fica entre os paralelos 10° e 12°10'S e entre os meridianos de 52°30' e 53°50'W.

Os macacos foram caçados a tiro e com seu sangue, colhido do coração, foram preparados gotas espessas e esfregaços finos, corados pelo Giemsa.

Não conservamos pele e crânio de nenhum dos animais para classificação, porém dos guaribas um era uma fêmea adulta de cor amarelada e o outro era um macho adulto, negro; como a única espécie de guariba assinalada na região⁸ é o *Alouatta caraya* (HUMBOLDT, 1812), que apresenta êsse dicromatismo sexual, estamos considerando os exemplares examinados como pertencendo a essa espécie. Os macacos-prego são do gênero

Trabalho do Departamento de Parasitologia da Faculdade de Medicina da Universidade de São Paulo e do Departamento de Parasitologia da Faculdade de Medicina da Escola Paulista de Medicina. Feito com ajuda financeira da Organização Mundial da Saúde

- (1) Professor Associado de Parasitologia, Faculdade de Medicina, Universidade de São Paulo, Caixa postal 2921, São Paulo, Brasil
- (2) Professor catedrático de Parasitologia da Escola Paulista de Medicina
- (3) Monitor de Parasitologia da Escola Paulista de Medicina



Mapa 1 — Estado de Mato Grosso, mostrando a situação do Parque Nacional do Xingu e neste, com o círculo negro, o local onde foi apanhado o guariba infetado com *Plasmodium brasilianum*. A cruz assinala o centro geográfico do Brasil.

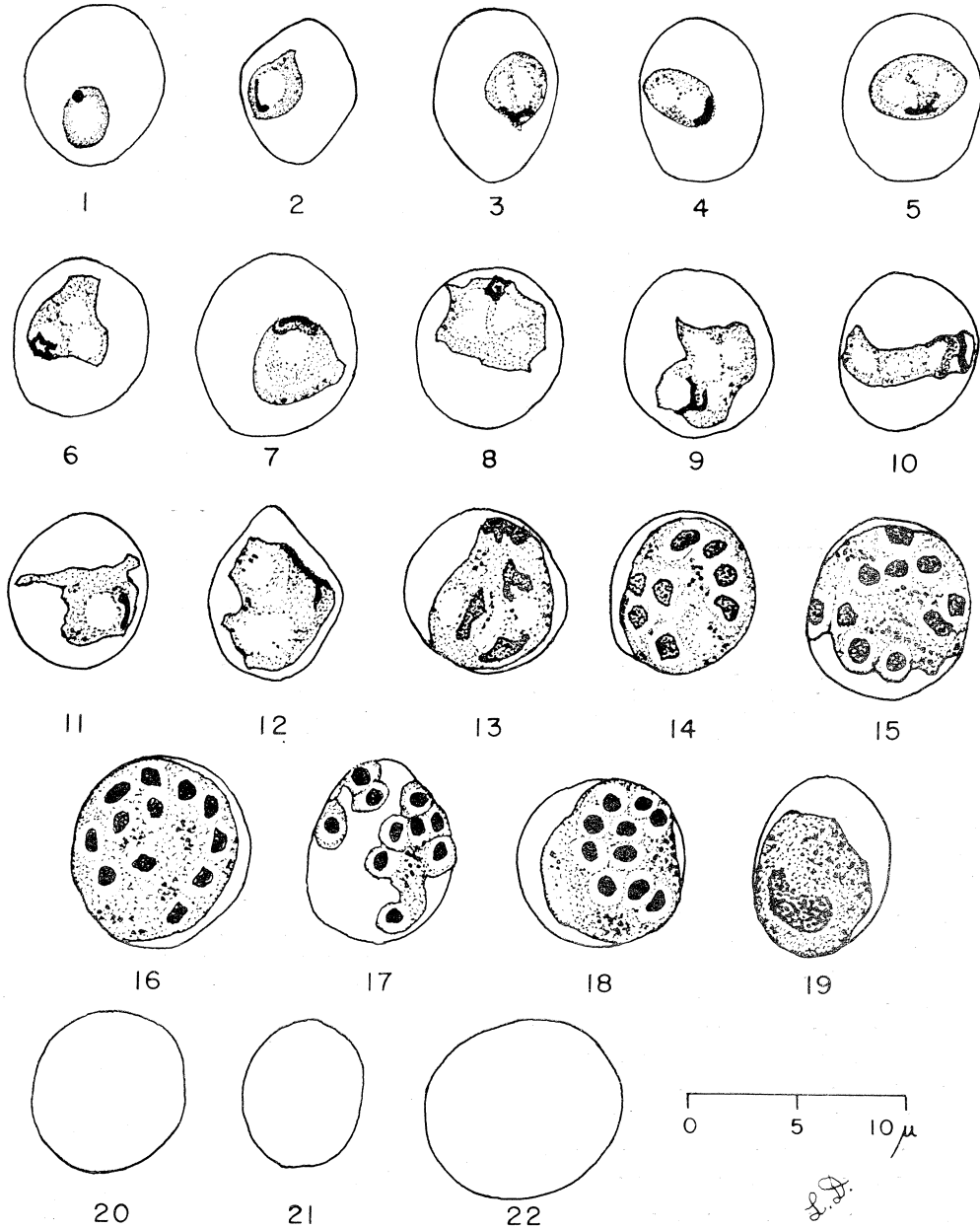
Cebus, do qual na região tem sido encontrado apenas o *Cebus apella pallidus* GRAY, 1865^{6, 8}.

O guariba positivo para plasmódios foi o macho, tendo sido apanhado a 7 de setembro de 1969, à margem esquerda do Rio Xingu no trecho compreendido entre as embocaduras dos rios Huaiá-Missu e Auaiá-Missu, abaixo da foz do Manitsauá-Missu, aproximadamente a 10°50'S e 53°10'W. Tomou o número 1501 em nosso registro.

Sua infecção era baixa, a parasitemia sendo de 2 plasmódios por 100 leucócitos.

A morfologia dos parasitos é apresentada nas Figs. 1 a 19. Os plasmódios são achados nas hemácias menores, nas médias e nas maiores e embora vários dos parasitos mais desenvolvidos sejam encontrados nas hemácias maiores, não se pode dizer que eles hipertrofiem os eritrócitos, pois como se vê nas Figs. 20 a 22 as hemácias não parasitadas do

guariba apresentam grande variação de tamanho, medindo desde 5 μ até 9,8 μ de diâmetro. Não se produzem granulações nos glóbulos vermelhos infetados. Os trofozoítos mais jovens (Fig. 1) medem cerca de 2,5 μ , são arredondados, de citoplasma limpo, com um vacúolo bem definido e núcleo redondo; à proporção que crescem, o núcleo se alonga e toma formas variadas, às vezes irregulares (Figs. 2 a 5); depois, o próprio trofozoíto adquire um contorno irregular, podendo dispor-se em faixa ou em bandeira, o citoplasma tornando-se multivacuolado e o núcleo, bem crescido, apresentando um contorno anguloso, às vezes aparentemente fragmentado; grânulos ou curtos bastonetes delicados de pigmento pardo salpicam o citoplasma (Figs. 6 a 11); os esquizontes tomam quase toda a hemácia, sendo formados por 8-12 merozoítos grandes (Figs. 14 a 16), havendo entretanto merócitos que ocupam apenas parte do eritrócito e cujos merozoítos têm núcleo mais



Figs. 1 a 19 — Formas de *Plasmodium brasilianum* encontradas em esfregaço fino de sangue de guariba do Parque Nacional do Xingu, Estado de Mato Grosso. Figs. 20 a 22 — Eritrócitos não parasitados do mesmo guariba, para mostrar a variação de tamanho. (Desenhos em câmara-clara)

compacto e menor (Figs. 17 e 18); só vimos uma forma que diagnosticamos como gametócito, aparentemente imaturo e ocupando 3/4 do glóbulo vermelho (Fig. 19).

Por tais caracteres, êste plasmódio é semelhante ou idêntico ao *Plasmodium brasilianum* GONDER & BERENBERG-GOSSLER, 1908², e o estamos aqui identificando como tal. Entretanto, como temos notado diferenças entre cepas de plasmódios de tipo *brasilianum* achados em diferentes espécies de macacos, não estamos certos de que tôdas essas cepas correspondam a uma única espécie. Depois da descoberta do *Plasmodium brasilianum* há mais de sessenta anos, êsse parasito nunca mais foi observado em seu hospedeiro original, o uacari-branco, *Cacajao calvus*, espécie restrita ao alto Amazonas e da qual raros exemplares têm sido examinados. No inquérito de malária simiana que um de nós (L.M.D.) vem realizando no Brasil há cinco anos², sòmente examinamos um exemplar dessa espécie, que já se encontrava há algum tempo no Parque Zoológico de São Paulo. Seria importante, conforme recentemente nos sugeriu o Prof. P. C. C. Garnham, que se re-estude o *P. brasilianum* em novos exemplares de *Cacajao calvus* para compará-lo com as cepas de outros hospedeiros e verificar se tôdas podem ser consideradas como pertencendo à mesma espécie. Vale aqui lembrar que no seu livro sòbre parasitos da malária e outros hemosporídeos, GARNHAM⁴ apresenta figuras (Estampa XXVI) correspondentes a duas cepas de *P. brasilianum*, uma da Colombia e outra de São Paulo, Brasil, em que percebem-se diferenças nítidas, principalmente quanto ao aspecto da hemozoína.

Até recentemente², no Brasil a malária simiana só fôra encontrada na Região Norte (Estado do Amazonas e Territórios de Rorâima, Rondônia e Amapá), na Região Leste (Estado do Espírito Santo) e na Região Sul (Estados de São Paulo, Santa Catarina e Rio Grande do Sul). Na primeira só se identificou até o presente uma espécie de plasmódio, o *P. brasilianum*, já assinalado em dez espécies ou subespécies locais de macacos: *Cacajao calvus* (uacari-branco), *Cebus apella* (macaco-prego), *Alouatta seniculus straminea* (guariba-vermelho), *Ateles paniscus paniscus* (coatá-de-cara-vermelha), *Ateles panis-*

cus chamek (coatá-de-cara-prêta), *Lagothrix lagotricha lagotricha* (macaco-barrigudo), *Lagothrix lagotricha cana* (macaco-barrigudo), *Chiropotes satanas chiropotes* (cuxiu), *Callicebus torquatus torquatus* (zogue-zogue) e *Saimiri sciureus* (macaco-de-cheiro). No Leste e Sul do país ocorrem duas espécies de plasmódio, o *P. brasilianum* e o *P. simium* FONSECA, 1951³, em duas espécies de hospedeiro, o *Alouatta fusca* (bugio pardo) e o *Brachyteles arachnoides* (mono).

Com o presente encontro do *Plasmodium brasilianum* em *Alouatta* do Brasil Central, descobrimos uma nova área enzoótica e um nôvo hospedeiro de malária simiana no país.

Na designação científica dos macacos usamos aqui a terminologia adotada por NAPIER & NAPIER⁷.

Gostaríamos de chamar atenção para o fato de que o *Plasmodium malariae*, agente da malária quartã humana, morfológica e biologicamente muito semelhante ao *P. brasilianum*, correspondeu a 10,3% das infecções por plasmódios verificadas em recente inquérito de malária feito entre os indígenas do Parque Nacional do Xingu¹, proporção que é bem mais elevada do que a que se observa na maioria das áreas endêmicas do país.

SUMMARY

Simian malaria in Central Brazil: the finding of Plasmodium brasilianum in a howler monkey from the State of Mato Grosso

In the blood of a howler-monkey from the Parque Nacional do Xingu, an indian reservation in the northeast of the State of Mato Grosso, we found a malaria parasite similar or identical to *Plasmodium brasilianum*.

The skin and skull of the infected animal were not preserved for identification, but being a black adult male it probably was an *Alouatta caraya*, the only species of howler reported from the area up to the present.

Monkey malaria in Brazil had previously been detected only in the Northern, Eastern and Southern Regions and in twelve species or subspecies of monkeys, including two

species of howlers (*A. seniculus straminea* and *A. fusca*) which do not occur in Central Brazil.

With the present finding, a new enzootic area and a new host of simian plasmodia are being recorded for this country.

REFERENCIAS BIBLIOGRÁFICAS

1. D'ANDRETTA Jr., C.; RAMOS, A. S.; KAMEYAMA, I.; SOUZA DIAS, L. C. & PENTEADO Jr., H. — Nota preliminar sobre a prevalência da malária entre os indígenas do Parque Nacional do Xingu. *Rev. Paul. Med.* (São Paulo) 74:277, 1969.
2. DEANE, L. M.; FERREIRA Neto, J. A.; OKUMURA, M. & FERREIRA, M. O. — Malaria parasites of Brazilian monkeys. *Rev. Inst. Med. trop. São Paulo* 11:71-86, 1969.
3. FONSECA, F. — Plasmódio de primata do Brasil. *Mem. Inst. Oswaldo Cruz* 45:543-551, 1951.
4. GARNHAM, P. C. C. — *Malaria parasites and other Haemosporidia*. Oxford, Blackwell Scientific Publications, 1966.
5. GONDER, R. & BERENBERG-GOSSLER, R. — Untersuchungen über Malariaplasmodien der Affen. *Malaria Int. Arch.* (Leipzig) 1:47-56, 1908.
6. HILL, W. C. OSMAN — *Primates. Comparative Anatomy and Taxonomy*. Vol. 4, Cebidae, part A. Edinburgh, The University Press, 1964.
7. NAPIER, J. K. & NAPIER, P. H. — *Handbook of Living Primates*. London, Academic Press, 1967.
8. VIEIRA, C. C. — Lista remissiva dos mamíferos do Brasil. *Arq. Zool.* (São Paulo) 8: 341-474, 1955.

Recebido para publicação em 28/10/1969.