

DOENÇA DE CHAGAS E ALTERAÇÕES NEURONAIS NO PLEXO DE AUERBACH

(Estudo experimental em camundongos)

Sônia G. ANDRADE e Zilton A. ANDRADE

RESUMO

Em camundongos infetados experimentalmente pelo *Trypanosoma cruzi* e sacrificados durante a fase aguda da doença, foram observadas alterações degenerativas das células ganglionares nervosas do plexo de Auerbach do grosso intestino, as quais mostraram correlação direta com a presença de reação inflamatória provocada pelos parasitas localizados nas vizinhanças. Quando a reação inflamatória foi evitada pela administração de cortisona, as alterações das células nervosas não foram observadas, muito embora as leishmânias do *T. cruzi* estivessem presentes em grande número ao nível do plexo. O exame quantitativo dos neurônios do plexo de Auerbach não mostrou diferença estatisticamente significantes para os animais infetados, tratados ou não pela cortisona, ou para os controles intatos.

Conclui-se que a inflamação causada pelas formas leishmânias do *T. cruzi* pode condicionar alterações neuronais, por vezes de caráter irreversível, nos plexos mio-entéricos, mas não há evidência de que toxinas ou enzimas liberados pelos parasitas sejam responsáveis pela destruição neuronal.

INTRODUÇÃO

Vários estudos têm demonstrado que a infecção pelo *T. cruzi* é uma causa de destruição de células ganglionares nervosas, especialmente do plexo mio-entérico^{2, 9, 10, 14} e do coração^{1, 11, 12}. Esta destruição tem sido considerada como responsável pelo aparecimento de megaloesôfago e megacólon e de várias outras perturbações da inervação para-simpática em portadores da doença de Chagas^{7, 16}. A maneira como se processa a destruição neuronal não está determinada, tendo sido sugeridas duas hipóteses: a) a destruição direta por produtos parasitários oriundos do rompimento dos pseudocistos ou da desintegração das leishmânias. Estes produtos seriam representados por uma neurotoxina^{8, 10} ou por enzimas^{2, 9}; b) a destruição seria indireta e decorreria da reação

inflamatória ocasionada pela presença dos parasitas ou indiretamente provocada pelos mesmos^{5, 11, 14}.

No presente trabalho nos propomos a testar experimentalmente estas duas hipóteses, observando o comportamento das células nervosas intestinais, na presença de formas leishmânias do *T. cruzi*, abolindo-se em um dos grupos a reação inflamatória pela administração de cortisona.

MATERIAL E MÉTODOS

Foram utilizados camundongos brancos de ambos os sexos, cujo peso variava entre 18 e 20 g, alimentados com uma dieta padrão comercial "ad libitum" e divididos nos seguintes grupos:

Grupo A — 150 camundongos infetados pelo *T. cruzi*, 27 dos quais sacrificados entre 9 e 21 dias após inoculação.

Grupo B — 218 camundongos infetados pelo *T. cruzi* e tratados pela cortisona, dos quais 23 sacrificados entre 9 e 16 dias.

Grupo C — 20 camundongos controles intatos.

Cepa do T. cruzi e inóculo — Foi utilizada a cepa Y¹⁵ mantida em cultura na Seção de Parasitologia da Fundação Gonçalo Moniz. O material de cultura foi passado 5 vezes sucessivas em camundongos jovens para exaltação da virulência e depois inoculado por via intraperitoneal nos animais de experiência. Foram inoculados 0,2 ml de sangue citratado contendo 69.600 tripansomas para cada animal. Os controles de parasitemia foram feitos cada quatro dias.

Tratamento — Os animais do Grupo B foram tratados a partir do dia seguinte ao da inoculação com Acetato de Cortone (Merck) diluído em água destilada, na dose de 0,5 mg por 20 g de peso corporal, como recomendado por BRENER⁴; em injeções diárias, subcutâneas de 0,2 ml.

Estudo anátomo-patológico — Os animais foram sacrificados após anestesia pelo éter, seguida de sangramento. Após exame macroscópico sumário, os vários órgãos foram fixados em formol a 10%, posteriormente incluídos em parafina e as secções coradas pela hematoxilina e eosina. Os animais que morreram espontaneamente durante o curso da experiência, não foram utilizados.

Estudo quantitativo — O estudo quantitativo das células ganglionares nervosas foi feito em secções do grosso intestino. Foram retirados nove fragmentos em várias alturas do grosso intestino, os quais foram cortados transversalmente, tendo se obtido cinco secções de 5 μ de espessura, com intervalo de 25 μ entre os cortes sucessivos, num total de 45 secções para cada animal. Nessas secções foram contadas as células gan-

glionares nervosas do plexo de Auerbach. Nesta contagem se incluíram tôdas as células que por sua morfologia eram reconhecidas como células ganglionares nervosas, independentemente de apresentarem ou não alterações citológicas. Para êste estudo quantitativo foram incluídos apenas os animais sacrificados entre o 14.^o e o 16.^o dias de infecção, uma vez que os animais tratados pela cortisona não sobreviveram além dêste período. As contagens foram feitas em oito animais de cada grupo.

RESULTADOS

Foi observado que a concentração de células ganglionares nervosas do plexo de Auerbach varia de área para área do grosso intestino, fazendo-se necessária a contagem de múltiplas secções. Ao nível da junção íleo-cecal há considerável acúmulo de células ganglionares nervosas e as contagens podem variar amplamente, conforme esta área seja ou não, incluída na avaliação. Nos nossos casos, esta área foi excluída.

Nos animais do Grupo A, infetados pelo *T. cruzi*, havia parasitismo entre moderado e intenso das camadas musculares do grosso intestino. O parasitismo das células da bainha de Schwann do plexo de Auerbach, foi observado freqüentemente, sendo raro o parasitismo dos neurônios. Havia reação inflamatória mononuclear, especialmente intensa ao nível da muscular externa, das serosas e dos próprios plexos nervosos. O infiltrado era constituído por linfócitos e monócitos e se acompanhava de edema, sobretudo evidente ao nível do plexo. As células ganglionares se apresentavam por vezes grosseiramente vacuolizadas, tumefeitas, com grumos eosinófilos irregulares no citoplasma, com limites periféricos indistintos e por vezes com picnose nuclear (Fig. 1). Essas alterações mostraram nítida correlação com a intensidade da reação inflamatória. Quando, numa determinada zona, o processo inflamatório não envolvia os plexos nervosos, as células ganglionares não apresentavam alterações evidentes, mesmo que as leishmânias estivessem presentes nas suas vizinhanças.

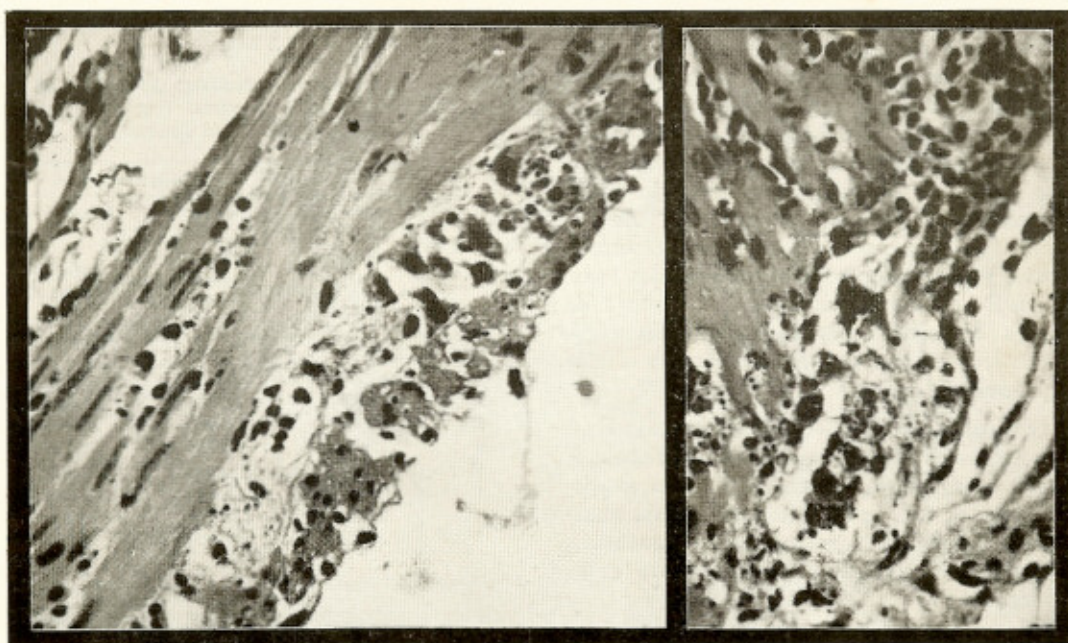


Fig. 1 — Grupo A — Reação inflamatória com pronunciado edema ao nível do plexo de Auerbach, onde aparecem células com núcleos picnóticos e citoplasma vacuolizado. H.E., 120×; 150×

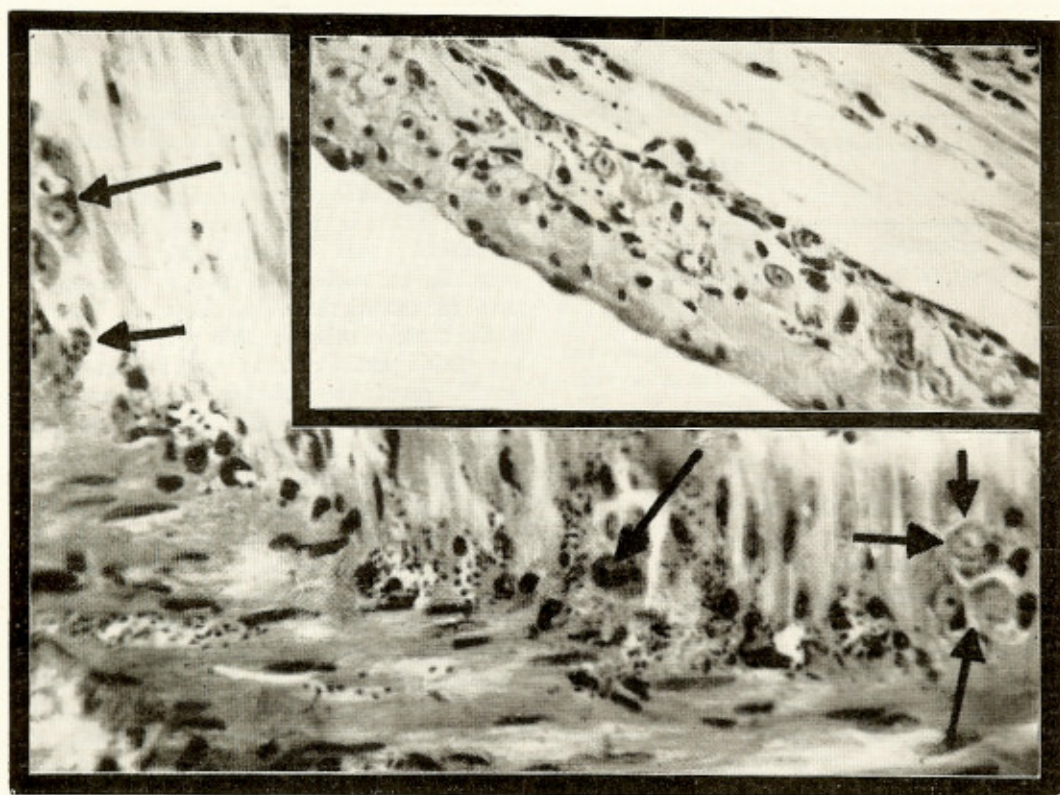


Fig. 2 — Grupo B — Ausência de reação inflamatória. Muitas leishmânias estão presentes ao nível do plexo de Auerbach, mas não há alterações aparentes nas células ganglionares nervosas. H.E., 100×

Os animais tratados pela cortisona — Grupo B — tiveram alto índice de mortalidade e apresentaram elevação considerável da parasitemia, mas não houve aumento correspondente do número de parasitas ao nível dos intestinos. A reação inflamatória nestes animais, foi praticamente abolida. As células ganglionares nervosas foram sempre vistas bem conservadas, bem coradas, sem alterações evidentes, embora na presença de ninhos de leishmânias nas suas vizinhanças ou de leishmânias espalhadas entre as células neuronais (Fig. 2).

O estudo quantitativo realizados nos Grupos A, B e C, acha-se resumido na Tabela I. Ficou evidenciado, à luz da análise estatística que os três grupos experimentais apresentam resultados inteiramente comparáveis, não havendo diferenças significativas entre os mesmos.

Grupos Experimentais	Média	t	P
A	1.992,25	1,409	> 0,05
B	2.288,25		
B	2.288,25	1,967	> 0,05
C	1.995,0		

Análise estatística: Comparações entre médias.
Teste de t. Amostras independentes

A um nível de 5% de probabilidade, não foi possível demonstrar a existência de diferença entre as médias do Grupo A e B e do Grupo B e C.

DISCUSSÃO

O presente trabalho demonstra que as células ganglionares nervosas do plexo de Auerbach não se apresentam alteradas em camundongos infetados pelo *T. cruzi*, nos quais a reação inflamatória foi abolida pela administração de cortisona. Não há assim qualquer evidência de que as células ganglionares nervosas possam ser lesadas por intermédio de qualquer produto tóxico do tipo de uma neurotoxina ou de enzimas liberadas pelo *T. cruzi*. Nestes casos, as células ganglionares nervosas ou mesmo o plexo de

TABELA I

Células ganglionares nervosas do plexo de Auerbach do grosso intestino (contadas em 45 secções para cada animal)

Animais	Grupos Experimentais		
	Grupo A	Grupo B	Grupo C
	Infetados pelo <i>T. cruzi</i>	Infetados e tratados pela Cortisona	Contrôles intatos
1	1.739	3.084	1.982
2	1.892	2.368	1.924
3	2.288	1.969	2.340
4	1.357	2.174	1.703
5	1.546	2.490	1.921
6	2.995	2.084	1.943
7	2.071	2.085	2.274
8	2.050	2.052	1.873
Médias	1.992,25	2.288,25	1.995,0
Desvio-padrão	504,2	365,3	210,6

Auerbach como um todo, estiveram dentro dos limites da normalidade, muito embora as leishmânias fôssem aí abundantes, arrumadas em ninhos parasitários ou disseminadas entre as células do plexo. Que a cortisona tenha bloqueado ou inativado a toxina ou enzima liberada pelo parasita, é uma probabilidade, mas extremamente improvável, pois não há indícios de que a cortisona tenha tal propriedade. KOEBERLE⁸, que sugeriu a existência de uma neurotoxina, diz ter obtido lesão extensa quando um lisado de *T. cruzi* foi injetado diretamente em cérebro de cães, mas tal trabalho não pôde ser confirmado por EICHBAUM⁶. Por outro lado os nossos dados concordam com os de MUSACCHIO & MEYER¹³, que não observaram alterações em células nervosas mantidas em culturas de tecido, concomitantemente com leishmânias mortas e em desintegração.

Nos casos em que havia processo inflamatório, provocado pela presença do parasita (animais do Grupo A), foram notadas alterações neuronais, algumas das quais aparentemente irreversíveis sem, entretanto, ter sido notada diminuição numérica das células nervosas. A inflamação nos pareceu assim de importância fundamental. O papel da inflamação como causa de destruição neuronal, embora negado por ALENCAR³, já tem

sido sugerido em trabalhos anteriores^{5, 11, 14}, mas tais trabalhos não evidenciam se a inflamação comparece como fator determinante da destruição neuronal ou se é apenas conseqüência da mesma. É provável que a inflamação, provocando a liberação ou a ativação de substâncias tissulares, além da presença de edema e congestão, possa condicionar distúrbios em células tão sensíveis como os neurônios. Tal probabilidade é tanto maior uma vez que os parasitas podem estar localizados no interior do próprio plexo nervoso. Aliás, a presença de parasitas no interior dos plexos e na sua vizinhança imediata foi tão freqüente em nosso material de estudo, a ponto de sugerir um tropismo especial dos parasitas por aquelas estruturas.

No estudo quantitativo das células ganglionares nervosas do plexo de Auerbach do grosso intestino, os nossos achados diferem dos de ALCÂNTARA & col.², que verificaram diminuição numérica destas células na fase aguda da doença experimental. É possível que diferenças de técnica tenham contribuído para a discordância dos resultados. As células ganglionares nervosas do plexo de Auerbach se distribuem de maneira bastante irregular no camundongo. No ceco, ao nível da junção íleo-cecal, há um grande aglomerado de células nervosas e aí, freqüentemente se encontram muitos parasitas. A inclusão desta área nas contagens introduz um elemento de difícil controle. Diferenças de até 600 células podem ser encontradas conforme o nível em que o aglomerado de células ganglionares seja seccionado. Por isso excluímos esta área das nossas contagens e procuramos contar as células ganglionares dos demais segmentos em que as variações não são tão consideráveis. As variações podem decorrer também do tipo de células que são incluídas nas contagens, desde que muitas delas estão em graus diversos de alterações. Achamos assim que, na fase aguda da doença os métodos quantitativos são inferiores aos qualitativos para a avaliação do comportamento do sistema nervoso autônomo do intestino em face à infecção pelo *T. cruzi*. Na fase crônica, ao contrário, não há evidentes alterações qualitativas, mas o método quantitativo revela a lesão neuronal, como tão bem ficou demonstrado após os estudos de KOEBERLE⁹.

A correlação entre a inflamação e as lesões neuronais intestinais levanta um pro-

blema de extraordinário interesse prático, relacionado com a patogenia dos megas que ocorrem na doença de Chagas. Segundo KOEBERLE⁹, admitindo a existência de uma toxina, a destruição de células ganglionares nervosas se dava na fase aguda da doença e as lesões tardias dos órgãos musculares ôcos representavam seqüelas da lesão neuronal.

A maior destruição ocorreria quando houvesse uma maior concentração de parasitas, isto é, na fase aguda. Isto não explicaria as alterações observadas na maioria dos casos crônicos em que não é possível se determinar a ocorrência de uma fase aguda. Admitindo-se a patogenia inflamatória para a destruição neuronal, esta poderia se processar mesmo naqueles casos em que não houve fase aguda, de maneira contínua e repetida, por tempo prolongado. Esta patogenia é também compatível com uma extensa destruição neuronal durante a fase aguda, onde os fenômenos inflamatórios são proeminentes. O mecanismo de tal inflamação, fora da fase aguda, encerra considerável interesse para a investigação. Já foram apresentados por BRITO & VASCONCELOS⁵ e por OKUMURA & col.¹⁴ dados morfológicos que sugerem um mecanismo indireto, de fundo imunológico para a inflamação, que seria de fundamental importância para a patogenia dos megas. Há, portanto, indícios de que a imunopatologia da doença de Chagas encerra problemas complexos que estão a merecer investigações futuras.

SUMMARY

Chagas' disease and neuronal changes in the Auerbach plexus (Experimental study in mice)

During the course of the experimental acute Chagas' disease in mice degenerative changes were observed in the ganglionic cells of the Auerbach plexus of the colon. These changes showed positive correlation with the presence and the degree of the inflammatory changes evoked by the tissue forms of the *T. cruzi* located in or around the nervous plexus. In animals in which the inflammatory reaction was abolished by the administration of cortisone, no change could be observed in the intestinal ganglio-

nic nervous cells, despite the presence of numerous parasites. No differences were observed in the number of ganglionic nervous cells in infected animals, cortisone-treated or not, and in intact controls.

It is concluded that ganglionic neurons in the Auerbach plexus are damaged by the inflammation provoked by the nearby tissue forms of the *Trypanosoma cruzi*, and that these parasites do not seem to liberate any kind of toxins or enzymes noxious to the nervous cells.

REFERÊNCIAS BIBLIOGRÁFICAS

1. ALCANTARA, F. G. — Sistema neurovegetativo do coração na moléstia de Chagas experimental. *Rev. Goiana Med.* 7:111-126, 1961.
2. ALCANTARA, F. G.; OLIVEIRA, J. A. M. & OLIVEIRA, J. S. M. — Parassimpático do tracto digestivo no camundongo com infecção chagásica aguda experimental. *Hospital (Rio)* 68:1189-1199, 1965.
3. ALENCAR, A. A. — O sistema nervoso autônomo do aparelho digestivo na infestação experimental do camundongo albino pelo *Schizotrypanum cruzi*. *J. Brasil. Neurol.* 13:79-91, 1961.
4. BRENER, Z. — *Contribuição ao estudo da terapêutica experimental da doença de Chagas*. Tese. Belo Horizonte, 1961.
5. BRITO, T. & VASCONCELOS, E. — Necrotizing arteritis in megaesophagus. Histopathology of ninety-one biopsies taken from the cardia. *Rev. Inst. Med. trop. São Paulo* 1:195-206, 1959.
6. EICHBAUM, F. W. — Pesquisas sobre a presença de substâncias tóxicas em culturas de *Trypanosoma cruzi*. *An. Congr. Internac. sobre Doença de Chagas* 2:479-489, 1961.
7. GODOY, R. A. & VIEIRA, C. B. — Diagnóstico da esofagopatia chagásica crônica assintomática não estática. *Rev. Goiana Med.* 9:117-124, 1963.
8. KOEBERLE, F. — Patogenia da moléstia de Chagas. *Rev. Goiana Med.* 3:155-180, 1957.
9. KOEBERLE, F. — Patogenia do megaesófago brasileiro e europeu. *Rev. Goiana Med.* 9:79-116, 1963.
10. KOEBERLE, F. & NADOR, E. — Etiologia e patogenia do megaesófago no Brasil. *Rev. Paul. Med.* 47:89-107, 1955.
11. LOPES, E. R. — *Contribuição ao estudo dos gânglios cardíacos (sistema nervoso autônomo) em chagásicos crônicos*. Tese. Uberaba, 1965.
12. MOTT, K. E. & HAGSTROM, J. W. C. — The pathologic lesion of the cardiac autonomic nervous system in chronic Chagas' myocarditis. *Circulation* 21:273-286, 1965.
13. MUSACCHIO, M. O. & MEYER, H. — Ação do *Schizotrypanum cruzi* degenerado ou em suspensão de tripanosomas mortos sobre células nervosas em culturas de tecido de embrião de galinha. *An. Congr. Internac. sobre Doença de Chagas* 3:1065-1068, 1962.
14. OKUMURA, M.; BRITO, T. de; PEREIRA DA SILVA, L. H.; SILVA, A. C. & CORRÊA Netto, A. — The pathology of experimental Chagas' disease in mice: Digestive tract changes, with a reference to necrotizing arteritis. *Rev. Inst. Med. trop. São Paulo* 2:17-28, 1960.
15. SILVA, L. H. P. & NUSSENZWEIG, V. — Sobre uma cepa de *Trypanosoma cruzi* altamente virulenta para o camundongo branco. *Folia Clin. Biol. (São Paulo)* 20:191-208, 1953.
16. VIEIRA, C. B. — Hiperamilasemia no megaesófago e sua correlação com índices de hiperatividade das glândulas salivares. Tese. *Rev. Goiana Med.* 7:140-141, 1961.

Recebido para publicação em 4/4/1966.